Aus der Medizinischen Universitätsklinik zu Göttingen
Direktor: Prof. Dr. Schoen

Der Einfluß von intravenösen Magensaftinjektionen auf das Blutbild von Kaninchen

---

Dissertation

zur Erlangung des Doktorgrades
der Medizinischen Fakultät der Georg-August-Universität
zu Göttingen

vorgelegt
am 21. März 1940

von

Friedrich Kriege
aus Lienen (Westfalen)

GÖTTINGEN 1941

BUCHDRUCKEREI FERDINAND PIEPER / WEENDE-GÖTTINGEN

Dekan: Prof. Dr. Rud. Stich
Berichterstatter: Doz. Dr. med. habil. H. J. Wolf
Mitberichterstatter: Prof. Dr. R. Schoen

Tag der mündlichen Prüfung: 20. April 1940

Die Untersuchung der Frage des Einflusses von Magensaftinjektionen auf das Blutbild von Kaninchen steht im Zusammenhang mit der Suche nach einem brauchbaren, das heißt sicheren und dabei möglichst unkomplizierten Weg zur Frühdiagnose des Magenkrebses.

In Verfolg seiner Untersuchungen über den Durchmesser der normalen Erythrocyten und über die Zunahme des Durchmessers bei gewissen Erkrankungen stieß Bock 1934 auf die Tatsache, daß bei etwa 50% der Magencarcinome im fortgeschrittenen Stadium eine makrocytäre Anämie auftritt. Diese Tatsache hoffte man für die Carcinom-Diagnostik verwerten zu können.

Der diagnostische Wert dieser Erkenntnis war aber nicht sehr groß, denn die Makrocytose trat erstens zu spät auf, um für die Frühdiagnose noch in Betracht zu kommen, und zweitens gibt es diese Makrocytose auch bei anderen Erkrankungen, zum Beispiel bei der Lebercirrhose und der Anämia perniciosa. Außerdem traten die Veränderungen eben nicht konstant auf. Diese Vielfalt und Inkonstanz nahmen dem Befund natürlich seinen Wert für eine brauchbare Diagnostik.

Wodurch kam dieses wechselvolle Bild aber zustande? — Wenn das Magen-Carcinom in der Tat einen Wirkstoff abgibt, der das Knochenmark im Sinne einer makrocytären Anämie beeinflußt, so ist anzunehmen, daß sich dann dieser Wirkstoff auch im Magensaft der carcinomatös entarteten Magenwand findet. Wirksam werden kann dieser Stoff aber wahrscheinlich erst nach seiner Resorption und Passage durch die Leber. Die Leber aber ist für viele dem Körper schädliche Stoffe das große Filter, in dem sie abgefangen und unschädlich gemacht werden. Solange also die Leber voll intakt ist, kommt dieses schädigende Agens wahrscheinlich an das Knochenmark nicht heran. Auf diese Weise ließe sich jedenfalls die mangelnde Konstanz im Befunde der makrocytären Anämie bei Magen-Carcinom erklären.

Es war nun die Frage, ob es gelingt, durch Injektion von Magensaft, der aus karzinomkranken Mägen stammt, beim Versuchstier regelmäßig eine makrocytäre Anämie hervorzurufen. Es bestand die Aussicht, durch intravenöse Injektion die Leber zu umgehen und damit möglicherweise eine größere Regelmäßigkeit im Auftreten der makrocytären Anämie zu erzielen. Zu den Einzelheiten dieser Frage verweise ich auf die demnächst erscheinende Inaugural-Dissertation von Schütte.

Vor Beginn der Versuche mit dem Magensaft von carcinomatös erkrankten Mägen mußte aber festgestellt werden, wie die Wirkung von Injektionen normalen Magensaftes auf das Blutbild von Kaninchen ist. Weiterhin war von großem Interesse die Feststellung der Wirkung von Magensäften, die von Patienten mit bestehender makrocytärer Anämie stammten. Als Beispiel hierfür sei die Lebercirrhose genannt.

Der Klärung dieser Frage soll die Arbeit dienen. Es handelt sich dabei um die Feststellung der Wirkung von:

1. normacidem Magensaft
2. Magensaft von Patienten, deren Beschwerden an irgendeine Erkrankung im Gebiet des Magens denken ließen, zum Beispiel Ulcus ventriculi et duodeni, Cholecystitis.
3. Magensaft von Patienten, deren Erkrankung eine makrocytäre Anämie erzeugen kann, beispielsweise die Lebercirrhose.

Bei der Sonderstellung, die die Anämia perniciosa einnimmt, wurde die Untersuchung des Magensaftes von Perniciosa-Patienten abgezweigt. Ich kann hierzu auf die Inaugural-Dissertation von König verweisen, die ebenfalls demnächst erscheinen wird.

Die Frage lautet also: Welche Veränderungen erzeugen die Injektionen von Magensaft der oben erwähnten Fälle am Blutbild des Versuchstieres? Wie verhält sich das weiße Blutbild? Wie die Hämoglobin-Werte? Wie die Erythrocyten in Bezug auf ihre Menge und auf ihren Durchmesser? Und vor allem: wieweit ist dieses Verhalten gesetzmäßig?

Gerade diese letzte Frage ist von großer Bedeutung, denn man kann eine Diagnose, ganz gleich, ob negativ oder positiv, nicht auf Befunden aufbauen, die sich nicht mit gesetzmäßiger Sicherheit wiederholen.

Hier sind zu erwähnen die Arbeiten von japanischen Forschern (Kozawa und Mitarbeiter), die angaben, für das gesamte Blutbild des Kaninchens charakteristische Veränderungen nach intravenösen Injektionen von Magensaft gefunden zu haben, und zwar folgende: Saft von nicht carcinomatösen Mägen hat — im Gegensatz zu den an Carcinom erkrankten — keine Anämie zur Folge, sondern sogar eine Zunahme von Erythrocyten und Hämoglobin.

Für das weiße Blutbild fanden Kozawa und Mitarbeiter folgendes: Die Leukocytenzahl kann bei Magensaftinjektionen aller Art unverändert bleiben, obgleich eine deutliche Umkehrung des Verhältnisses der neutrophilen Leukocyten zu den Lymphocyten auftritt.

Auf die Erythrocytengröße wurde anscheinend bei diesen Untersuchungen nicht geachtet.

Uns erschien nach den Befunden von Bock gerade das Verhalten des Erythrocytendurchmessers besonders aufschlußreich. Für seine Kontrolle stehen uns zur Zeit zwei prinzipiell verschiedene Verfahren zur Verfügung, nämlich:

1. die direkte Ausmessung, für die es wieder verschiedene Methoden gibt:
   a) Okularmikrometrie mit dem Okularschraubenmikrometer von Leitz
   b) die mikrophotometrische Methode
   c) die Mikroprojektion.
2. die Halometrie oder Diffraktionsmethode. Sie beruht auf der Auswertung der beim Durchtritt von Licht durch einen dünnen Blutausstrich auftretenden Beugungserscheinungen. Auch hier gibt es zwei Verfahren:
   a) Messung mit dem Pijper'schen Apparat
   b) Messung mit dem Bock'schen Erythrocytometer.

Die Halometrie benutzt einen möglichst dünnen und möglichst gleichmäßigen Blutausstrich, den man lufttrocken werden läßt und ungefärbt auswertet. Pijper hat eine schon früher bekannte Tatsache, nämlich, daß dieser dünne Blutausstrich gleichsam als optisches Gitter wirkt und dementsprechend ein Beugungsspektrum erzeugt, als erster praktisch verwertet. Diese Beugungsringe, die entstehen, wenn man Licht durch einen Blutausstrich fallen läßt, stehen im umgekehrten Verhältnis zur Erythrocytengröße. Über die theoretischen physikalischen Grundlagen dieser Erscheinungen herrscht noch keine vollkommene Klarheit und Einigkeit, aber in der Praxis hat das Prinzip seine Brauchbarkeit erwiesen.

Pijper hat den Apparat so angegeben, daß man nicht die objektive Größe mißt, sondern nur die relative Größe des Durchmessers feststellt im Vergleich zum Normaldurchmesser. Das wird dadurch erreicht, daß in getrenntem Strahlengang zwei Blutausstriche nebeneinander betrachtet werden, ein normaler und der auf krankhaften Befund zu untersuchende. Die Beugungsringe, die „Halones", werden dabei jeweils halbiert und auf eine Mattscheibe projiziert, wo sie sich an der Schnittlinie treffen und wieder zu einem Kreis vereinigen. Ergibt diese Vereinigung einen idealen Kreis, so ist der Durchmesser der Erythrocyten in beiden Präparaten gleich. Treten aber Verschiebungen auf, so daß die Ringe des zu untersuchenden Präparates etwa größer als die des Vergleichspräparates sind, so heißt das, daß in dem Präparat umgekehrt eine Verkleinerung des Erythrocytendurchmessers stattgefunden hat.

Das Verfahren hat für unsere Versuche große Vorteile. Der Ausgangswert ist bekannt, auftretende Veränderungen fallen sofort ins Auge. Allerdings fehlen objektive Maße.

Bock hat dies Verfahren modifiziert, einmal, weil der Pijper'sche Apparat zu unhandlich war, dann aber auch, weil er eine objektive Meßmethode erstrebte, die mit dem Pijper'schen Apparat nur schwer zu erreichen war. In dem von Bock angegebenen Apparat erzeugt ein doppelter Strahlengang in einem Blutausstrich, der auf einer Okularöffnung liegt, zwei Beugungsringe. Durch Verschieben der Tubushöhe werden die Ringe einander genähert oder voneinander entfernt. Der richtige Wert für den Durchmesser ist erreicht, wenn die außen liegenden roten Ringe des Beugungsspektrums sich eben innig berühren. Die empirisch nach Ergebnissen bei direkter Ausmessung geeichte Skala befindet sich außen am Tubus. Auf diese Weise kann man direkt die Durchmesserwerte in μ ablesen, allerdings unter Beachtung einer nicht unerheblichen Streubreite.

Es hat sich eine lebhafte Debatte über das Für und Wider der einen oder anderen Methode entwickelt. Auf Einzelheiten kann hier nicht näher eingegangen werden; sie sind in der einschlägigen Literatur nachzulesen. Für die vorliegende Arbeit sind diese Fragen nach dem höheren Wert des einen oder anderen Apparates von untergeordneter Bedeutung. Wichtig ist für uns, und das hat bisher auch die Praxis gezeigt, daß bei entsprechender Übung die beiden Arbeitsweisen hinreichend genaue Werte geben, wie wir sie für die praktische Diagnostik brauchen. Für wissenschaftliche Arbeiten läßt die Genauigkeit beider Methoden noch zu wünschen übrig. Bock gibt selbst eine Streuungsbreite von 0,2 μ zu, die selten überschritten werde, in Extremfällen erreiche die Streuung aber bis zu 1,0 μ. Solche Fehlerquellen sind in einer wissenschaftlichen Arbeit zu hoch. Deshalb haben wir uns als Grundlage der Arbeit der direkten Ausmessung mit Hilfe der Mikroprojektionsmethode bedient und haben nur die tägliche laufende Kontrolle mit Hilfe der Halometrie durchgeführt. Das Ausmessen mit Hilfe der Mikroprojektion verläuft folgendermaßen:

Ein möglichst dünner Blutausstrich auf einwandfrei entfettetem Objektträger wird mit Hilfe eines Mikroskops mit gutem Trockensystem und einer Bogenlampe derart auf eine Leinwand projiziert, daß sich eine festgesetzte, genau kontrollierte Vergrößerung ergibt. In diesem Projektionsbild wird dann eine bestimmte Anzahl Erythrocyten gemessen und aus diesen Werten der Mittelwert berechnet.

Auch das direkte Ausmessen hat seine Schwächen, das wollen wir nicht verkennen. Erstens ist es für die Praxis viel zu kompliziert und zeitraubend. Es setzt geschulte Kräfte voraus, die Zeit haben. Zweitens tritt hier der Fehler der kleinen Zahl auf, denn wir schließen

ja aus dem Mittelwert von 300 Erythrocyten, den wir errechnen, auf die Gesamtheit. Dennoch hat diese Methode vor der Halometrie den Vorteil einer weitaus größeren Genauigkeit.

Und noch ein Vorteil: nach den Ausmessungsergebnissen haben wir die Möglichkeit, Price-Jones-Kurven anzulegen, und diese Möglichkeit ist wertvoll. Price-Jones wies erstmalig darauf hin, daß es garnicht so sicher sei, daß immer der mittlere Durchmesser der Erythrocyten ein klares Bild der Lage gebe. Dasselbe weist Freerksen in einer Arbeit über das Problem der Erythrocytengröße nach.

Nehmen wir zum Beispiel an, daß in einem Blut ein gewisser Prozentsatz sehr großer Blutkörperchen sei. Dieser Eindruck kann bei alleiniger Wertung des mittleren Durchmessers vollkommen verloren gehen oder doch stark abgeschwächt erscheinen, wenn gleichzeitig eine starke Anisocytose mit relativ vielen kleinen Zellen besteht. Dann ergibt die Prüfung des mittleren Durchmessers einen normalen oder hoch normalen Wert, und trotzdem ist dieser Schub von übergroßen Zellen da, ohne allerdings erkannt zu sein. Das brachte Price-Jones auf den Gedanken, die „Population", das heißt: die prozentuale Verteilung der einzelnen Größengruppen graphisch darzustellen. Auf der Abscisse werden die einzelnen Größengruppen eingezeichnet, auf der Ordinate jeweils der prozentuale Anteil dieser Gruppe an der Gesamtmenge, in den beigefügten Kurven der Übersichtlichkeit halber doppelt überhöht. Aus der Lage des Gipfels, der also dem Zelldurchmesser entspricht, der den größten Anteil stellt, aus dieser Lage im makro- oder im mikrocytären Anteil, aus dem ganzen Verlauf der Kurve, die steiler oder flacher sein kann, und vor allem aus einer eventuellen Verschiebung des Gipfels nach rechts oder links lassen sich weitaus mehr Schlüsse ziehen, als aus dem mittleren Durchmesser. Dieser Kurven nach Price-Jones haben wir uns in der vorliegenden Arbeit bedient, und sie ist nur durchführbar im Zusammenhang mit der direckten Ausmessung. In den Price-Jones-Kurven ist das Anfangsbild und der Endzustand graphisch dargestellt. Um ein möglichst vollständiges Bild zu haben, sind auf der linken Seite in Form von Säulen noch die Veränderungen im mittleren Durchmesser aufgetragen.

Methodik der Arbeit.

Zuerst wurde bei den Patienten mit den klinischen Mitteln die Diagnose gestellt. Einzelheiten siehe später bei der Behandlung der einzelnen Fälle. In jedem Falle wurde die Diagnose durch das Röntgenbild erhärtet, so daß sie als gesichert angesehen werden konnte. Bei einem Teil der Fälle wurde, falls noch Zweifel bestanden, durch Autopsie oder Operation später restlose Klarheit geschaffen.

Der Magensaft wurde möglichst steril gewonnen durch Ausheberung nach einem Reiztrunk: Coffein, meist mit einem Zusatz von Methylenblau. Der so gewonnene Magensaft wurde zentrifugiert und die klare Flüssigkeit durch Zusatz von $^1/_{10}$-normal Natronlauge neutralisiert. Von dem so behandelten Magensaft wurden dem Versuchstier täglich etwa eine Woche lang 2 ccm intravenös injiziert. Um den Magensaft vor Zersetzung zu bewahren, wurde er unter Wahrung der Sterilität auf Eis aufbewahrt und hielt sich einwandfrei für 5—7 Tage.

Als Versuchstiere wurden Kaninchen im Gewicht von 2—3 kg gewählt. Von dem Versuchstier wurde vor der ersten Injektion ein großer Blutstatus erhoben: Feststellung der Hämoglobinmenge, der Zahl der Erythrocyten und Leukocyten, des prozentualen Anteils der einzelnen Komponenten am weißen Blutbild, und der Erythrocytendurchmesser. Nachdem so die Ausgangswerte gewonnen waren, wurde dem Kaninchen täglich 2 ccm des zu untersuchenden Magensaftes in die Ohrvene injiziert. Das wurde fünf bis sieben Tage lang fortgesetzt, nachdem zunächst festgestellt war, daß nach dieser Zeit keine entscheidenden Veränderungen mehr aufzutreten pflegten.

Das Verhalten des Erythroytendurchmessers wurde täglich mit Hilfe des Bock'schen Erythrocytometers und des Pijper'schen Apparates kontrolliert. Das gab erst einmal einen Anhalt für das Verhalten des Durchmessers. Um ein stichhaltiges und wissenschaftlich genaues Bild zu bekommen, haben wir am Ausgangspräparat und in Abständen von einigen Tagen die Erythrocytendurchmesser durch direktes Ausmessen bestimmt, gewöhnlich nach 4—6 Tagen. Die Ausmessung wurde nach der oben beschriebenen Mikroprojektionsmethode vorgenommen. Es wurde die 4000-fache Vergrößerung gewählt, deren genaue Einstellung vor jedem Arbeiten mit Hilfe des Gitternetzes der Zeiß-Thoma'schen Zählkammer von neuem überprüft wurde. Bei Verwendung einer einwandfreien Optik ergab diese Vergrößerung noch eben randscharfe Bilder, die ein Herabsetzen der Fehlerquellen auf ein Minimum gewährten. Es wurden nun aus jedem Ausstrich 300 Erythrocyten ausgemessen, und zwar derart, daß jeweils der größte Durchmesser und der größte auf diesem senkrecht stehende gemessen wurde. Die Notwendigkeit dieser Maßnahme er-

gab sich aus der mehr oder weniger elliptischen Form der Erythrocyten. Aus diesen beiden Zahlen wurde dann der Mittelwert genommen.

Um individuellen Fehlern aus dem Wege zu gehen, habe ich die Messungen mit K. W. Schütte gemeinsam durchgeführt, indem jeder die Hälfte ausmaß. Dann wurden die Ergebnisse verglichen, und, falls sie nicht annähernd übereinstimmten, die Messung noch einmal überprüft.

Um subjektiver Beeinflussung vorzubeugen, wurde die Messung vorgenommen, ohne daß wir vorher die Diagnose kannten.

Nach den so gewonnenen Maßergebnissen wurde dann der Mittelwert des Erythrocytendurchmessers errechnet und im übrigen wurden die Ergebnisse zur Anlage der oben beschriebenen Price-Jones-Kurven verwandt.

Die Versuche wurden durchgeführt mit Magensaft von 13 Personen. Darunter waren:

Ulcus ventriculi und Ulcus duodeni: 6
davon normacid: 2
superacid: 2
subacid: 1
anacid: 1
Cholecystopathie: 2
Lebercirrhose: 1
Lungen- und Bronchialtumor: 2
Magensäfte von Gesunden: 2

Ergebnisse.

Im folgenden sollen nun einzelne Fälle besprochen werden, für jede Erkrankung ein Fall mit Price-Jones-Kurve.

1. Ulcus duodeni, normacid.

Anamnese: Der Patient hat schon seit Jahren unangenehme Sensationen im Leib nach dem Essen, etwa 15—30 Minuten später. Seit 2 Monaten spürt er regelmäßig etwa 20 Minuten nach dem Essen Schmerzen im linken Oberbauch. Der Stuhl war seit dieser Zeit meist durchfällig und hin und wieder schwarz gefärbt.

Befund: Die Palpation ergibt keinen krankhaften Befund.

Die Untersuchung des Magensaftes ergibt eine normacide Kurve.

Dauer der Sekretion 50 Minuten (Min.)
der Entleerung 90 Minuten.

Höchstwert der freien Salzsäure 44 nach 80 Min.

Gesamtacidität 66 nach 80 Min.

Nüchternwerte: freie Salzsäure —4; Gesamtacidität 2.

Röntgenbefund: Das Faltenbild des Magens ist unruhig, doch nicht verbreitert. Am Bulbus erkennt man ungefähr in seiner Mitte im 1. schrägen Durchmesser eine etwa erbsengroße Nische mit deutlicher Faltenkonvergenz. Die Bilder im 2. schrägen Durchmesser lassen an der Vorderwand eine knopfförmige Nischenbildung erkennen, die deutliche Schleimhautschwellung zeigt.

Diagnose: Sicheres Vorderwandulcus mit auffallend geringer Begleitgastritis.

Dazu ergaben unsere Untersuchungen folgendes: Das Versuchstier zeigt eine beträchtliche Anämie, bei der die Werte für Hämoglobin und Erythrocyten etwa im gleichen Maße sinken. Außerdem tritt eine mäßige Leukopenie auf. Die Beobachtung des mittleren Durchmessers ergab nach Bock ein Gleichbleiben, nach Pijper ein geringes Sinken der Werte.

Tabelle 1.

Blutbild vom Tier Nr. 19.

	am	6. 7. 38	8. 7. 38	10. 7. 38	12. 7. 38
Hämoglobin		94 %	66 %	61 %	60 %
Erythrocyten		6,6 Mill.	4,36 Mill.	4,64 Mill.	4,00 Mill.
Leukocyten		8000	8400	4200	6800
Durchmesser	nach Bock	7,3 µ	7,3 µ	7,3 µ	7,3 µ
	nach Pijper	geringe gleichbleibende Verkleinerung.			

Die direkte Ausmessung ergab eine Verkleinerung des mittleren Erythrocytendurchmessers von 7,2 µ am 6. 7. 38 auf 6,9 µ am 12. 7. 38, also nach sechstägiger Behandlung des Versuchstieres. Der Gipfel der Price-Jones-Kurve ist eindeutig nach links verschoben.

Siehe hierzu Kurve 1.

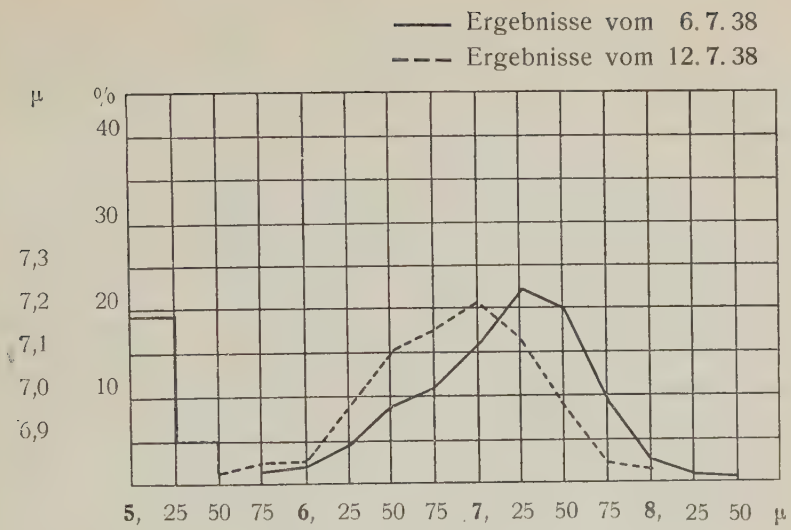

Kurve 1. Tier Nr. 19.

2. Superacides Ulcus.

Es handelt sich um einen Patienten mit längerer Magenanamnese, bei dem palpatorisch kein pathologischer Befund zu erheben ist.

Die Untersuchung des Magensaftes ergibt eine superacide Kurve.

Dauer der Sekretion 40 Min.
der Entleerung 100 Min.

Höchstwert der freien Salzsäure 80 nach 30 Min.

Gesamtacidität 96 nach 30 Min.

Nüchternwerte: 40 ccm Nüchternsaft; freie Salzsäure 8; Gesamtacidität 32.

Röntgenbefund: Glatte Kurvaturen, das Faltenbild eindeutig verbreitert, im unteren Korpusabschnitt quergewulstet. Der Bulbus ist schwer deformiert. An der Majorseite sieht man eine fast 1 cm lange Nische, der übrige Verlauf ist unregelmäßig. Im 2. schrägen Durchmesser findet sich an der Vorderwand eine gut erbsengroße Nische, die sich auf mehrfachen Schießbildern konstant wieder darstellt. Ihr gegenüber an der Hinterwand findet sich eine mäßig ausgeprägte, flache Vorbuchtung.

Diagnose: Vorderwandulcus mit fraglichem Hinterwandulcus. Bulbusdeformierung und mittelschwere Begleitgastritis.

Wir fanden: Keine Anämie, keine Veränderungen am weißen Blutbild. Gleichbleiben des Durchmessers der Erythrocyten bei der Messung nach Bock und beim Pijper'schen Verfahren.

Tabelle 2.

Blutbild vom Tier Nr. 181.

		am 23. 1. 39	26. 1. 39
Hämoglobin		65 %	63 %
Erythrocyten		4 280 000	4 520 000
Leukocyten		4 200	4 700
Durchmesser	nach Bock	6,35 µ	6,35 µ
	nach Pijper	Gleichbleiben der Werte.	

Die Werte in Spalte 1 dieser Tabellen geben immer den Befund des unbehandelten Tieres.

Die direkte Ausmessung ergab für das Tier 181 eine ganz minimale Vergrößerung des Erythrocytendurchmessers von 6,63 µ am 23. 1. 39 auf 7,0 µ am 27. 1. 39, also eine ganz geringe Zunahme, die aber ohne praktische Bedeutung ist, wie schon ein Blick auf die Price-Jones-Kurve zeigt: der Gipfel ist an der gleichen Stelle, die beiden Kurven decken sich fast.

Hierzu Kurve 2.

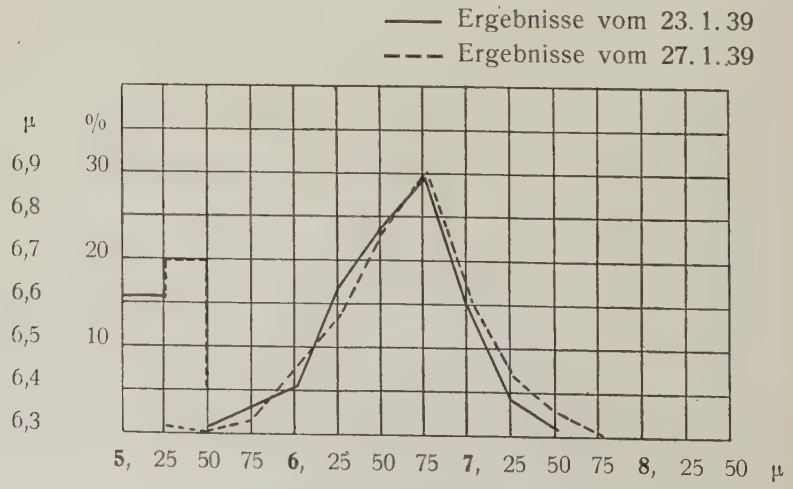

Kurve 2. Tier Nr. 181.

Ein weiteres sicher diagnostiziertes Ulcus ventriculi mit normacider Kurve ergab ein absolut konstantes Gleichbleiben des Erythrocytendurchmessers sowohl im Bock'schen Erythrocytometer, als auch bei der Messung nach Pijper. Das gesamte Blutbild zeigt keine nennenswerten Veränderungen.

Tabelle 3.

Blutbild vom Tier Nr. 69.

		am	26. 8. 38	30. 8. 38
Hämoglobin			82 %	80 %
Erythrocyten			6 840 000	6 720 000
Leukocyten			6 000	7 200
Durchmesser	nach Bock		6,9 μ	6,9 μ
	nach Pijper		Gleichbleiben der Werte.	

3. Lebercirrhose.

In der Anamnese wird reichlicher Alkoholgenuß zugegeben; im übrigen bietet sie keine Besonderheiten.

Befund: Abdomen stark mit Ascites gefüllt, deshalb keine Palpation möglich. Das Herz ist hochgedrängt und quergelagert. Die Töne sind leise und rein. Hin und wieder treten Extrasystolen auf. Der Blutdruck ist normal. Die Senkung beträgt 47 mm pro Stunde. Es finden sich starke Ödeme an den Extremitäten. Die Ascitespunktion ergibt 9 Liter Flüssigkeit vom spezifischen Gewicht 1010 in der Bauchhöhle. Der Erythrocytendurchmesser nach Bock betrug beim Patienten 7,9 μ. Im übrigen fand sich eine mäßige Anämie mit einem Färbeindex von 1,03.

Hämoglobin: 76 %; Erythrocyten 3 680 000; Leukocyten 6 400; das weiße Blutbild im einzelnen ohne Besonderheiten.

Die Untersuchung des Magensaftes ergab eine normacide Kurve.

Dauer der Sekretion 50 Min.
Dauer der Entleerung 85 Min.

Höchstwert der freien Salzsäure 55 nach 40 Min.

Gesamtacidität 75 nach 40 Min.

Nüchternwerte: 10 ccm Nüchternsaft. Freie Salzsäure — 40; Gesamtacidität 5.

Diagnose: Lebercirrhose und Myocardschaden.

Unsere Untersuchungen ergaben: Geringes Sinken des Erythrocytendurchmessers bei den Messungen nach Bock und nach Pijper. Dementsprechend zeigt die direkte Ausmessung eine Verkleinerung des Durchmessers von 7,11 μ am 14. 8. auf 6,94 μ am 18. 8. 38. Die Price-Jones-Kurve zeigt eine sehr deutliche Linksverschiebung des Gipfels und eine eindeutige Linksverlagerung der gesamten Kurve. Dies Verhalten ist besonders auffällig und wichtig. Es soll in der Besprechung der Ergebnisse noch näher darauf eingegangen werden.

Hierzu Kurve 3.

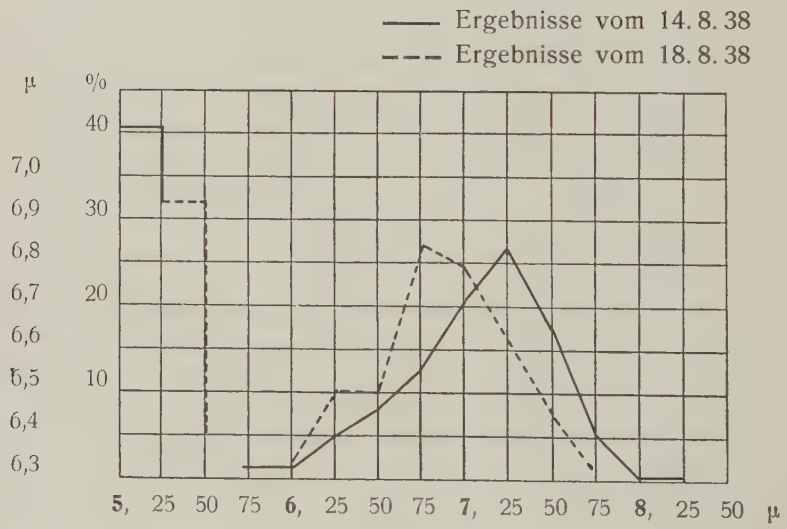

Kurve 3. Tier Nr. 49.

4. Cholecystitis.

Die Familienanamnese ist ohne Besonderheiten. Der Patient gibt an, seit etwa eineinhalb Jahren des öfteren heftige, kolikartige Schmerzanfälle gehabt zu haben, begleitet von Erbrechen. Das Erbrochene bestand aus bitter schmeckendem grünlichen Schleim. Gelbfärbung habe er nie bemerkt.

Die Palpation ergibt keinen krankhaften Befund. Das rote Blutbild zeigt einen auffallend hohen Färbe-Index: Hämoglobin 100 %; Erythrocyten 3,82 Millionen; Färbe-Index 1,31. Leukocyten 8600; das weiße Blutbild ohne Besonderheiten.

Röntgenbefund: Die Falten im Magen und im Bulbus duodeni sind etwas verbreitert. Gastro-Duodenitis mäßigen Grades, kein Anhalt für ein Uclus.

Gallenblase: Bei der Leeraufnahme und nach Kontrastfüllung läßt sich ein Steinschatten nicht nachweisen.

Diagnose: Cholecystitis.

Diese Diagnose wurde durch den Erfolg der Gallendiät und entsprechender Therapie bestätigt.

Die Untersuchung des Magensaftes ergab eine subacide Kurve.

Dauer der Sekretion 90 Min.
der Entleerung abgebrochen nach 120 Min.

Höchstwert freier Salzsäure: 11 nach 100 Min.

Gesamtacidität: 40 nach 60 Min.

Nüchternwerte: 61 ccm Nüchternsaft. Freie Salzsäure — 22; Gesamtacidität 11.

Ergebnisse unserer Untersuchungen: Es trat eine deutliche Anämie auf, wobei das Hämoglobin eine stärkere Verminderung zeigt als die Erythrocytenzahl. Die Erythrocytenmessung ergab nach Bock und Pijper jedesmal eine geringfügige Verkleinerung des Durchmessers. Das weiße Blutbild zeigt eine mäßige Leucopenie.

Tabelle 4.

Blutbild vom Tier Nr. 88.

		am 13. 7. 38	18. 7. 38
Hämoglobin		70 %	48 %
Erythrocyten		4 240 000	3 400 000
Leukocyten		7 200	5 400
Durchmesser	nach Bock	7,3 μ	7,2 μ
	nach Pijper	Geringfügige Verkleinerung	

Die direkte Ausmessung zeigte geringe Abnahme des mittleren Erythrocytendurchmessers von 7,0 μ am 13. 7. 38 auf 6,93 μ am 18. 7. 38, als praktisch ohne jede Bedeutung. Das gleiche Bild ergaben die Price-Jones-Kurven: eine nennenswerte Verschiebung nach rechts oder links ist nicht aufgetreten.

Hierzu Kurve 4.

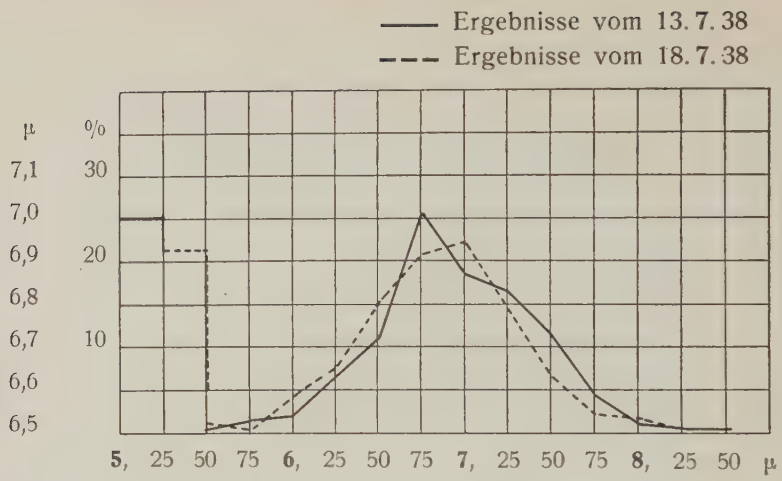

Kurve 4. Tier Nr. 88.

Von besonderem Interesse sind dann noch zwei Fälle, die beweisen, daß die von uns festgestellte und in der demnächst erscheinenden Dissertation von Schütte im einzelnen belegte Vergrößerung der Erythrocyten nach intravenöser Injektion von Magensaft nur für das Magen-Carcinom gilt, nicht etwa auch für andere Tumoren.

5. Bronchial-Carcinom.

Der Patient gibt an, Schmerzen im Rücken und im Bauch zu haben, die zum Magen hinziehen. Die Schmerzen bestehen seit etwa vier Wochen. Seitdem ist der Appetit schlecht. Der Stuhl ist zum Teil schwarz gefärbt und unregelmäßig. Erbrechen besteht nicht. Der Patient klagt über viel Durst und Schlaflosigkeit.

Der Allgemeinzustand ist schlecht und geht allmählich in schwere Kachexie über.

Die Untersuchung des Magensaftes ergab eine anacide Kurve.

Dauer der Sekretion: 20 Min.
der Entleerung: 40 Min.

Höchstwert freier Salzsäure: 0 nach 30 Min.

Gesamtacidität: 4 nach 20 Min.

Nüchternwerte: 5 ccm Nüchternsaft. Freie Salzsäure —.

Die Blutsenkung betrug 36 mm pro Stunde.

Das Blutbild zeigte außer einer mäßigen Leukocytose keine Besonderheiten. Leukocyten 13 200.

Hämoglobin: 95 %; Erythrocyten: 5 500 000.

Der Durchmesser, mit dem Bock'schen Erythrocytometer gemessen, betrug 7,3 μ.

Röntgenbefund: Das Röntgenbild zeigt am Magen nichts Auffälliges außer einer starken Linksverschiebung durch eine sehr große Leber. In der Lunge findet sich ein bronchopneumonischer Herd im linken Unterfeld.

Das konnte aber keine genügende Erklärung für die Schwere des Krankheitsbildes geben; ein Tumorverdacht blieb daher bestehen.

Die Erklärung wurde durch die Autopsie gegeben: Es handelte sich um ein apfelgroßes Bronchial-Carcinom des linken Unterlappens. Ferner fanden sich ein faustgroßes carcinomatöses Lymphdrüsenpaket am linken Lungenhilus und ausgedehnte Drüsenmetastasen entlang der Trachea, an der Leberpforte und entlang der Bauchaorta. Schwerste diffuse Metastasierung in die Leber. Schwerste Anämie und Kachexie. Ergebnisse unserer Untersuchungen:

Mäßige Abnahme der Hämoglobin- und Erythrocytenwerte, wobei die Hämoglobinverringerung wieder stärker ist. Geringe Zunahme der Leukocyten. Mit den Methoden der Halometrie gemessen ergab sich sowohl im Bock'schen Erythrocytometer als auch im Pijper'schen Apparat eine ganz geringfügige Vergrößerung des Erythrocytendurchmessers.

Tabelle 5.

Blutbild vom Tier Nr. 171.

		am 7. 1. 39	10. 1. 39
Hämoglobin		69 %	61 %
Erythrocyten		4 940 000	4 760 000
Leukocyten		8 200	9 800
Durchmesser	nach Bock	6,25 μ	6,3 μ
	nach Pijper	Geringfügige Zunahme.	

Die direkte Ausmessung zeigte ein geringes Ansteigen des Erythrocytendurchmessers von 6,51 μ am 7. 1. 39 auf 6,67 μ am 11. 1. 39. Die Price-Jones-Kurve ist zwar sowohl in ihrem Gipfel als auch in ihrer Gesamtheit eine Spur nach rechts verschoben, aber lange nicht in dem Maße, daß man es für eine eindeutige Diagnose in Richtung Carcinom verwerten könnte. Sie ist im Grunde uncharakteristisch.

Hierzu Kurve 5.

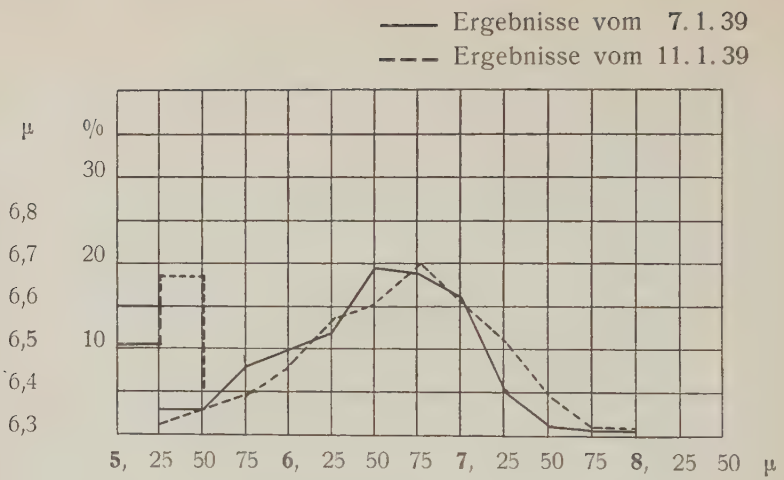

Kurve 5. Tier Nr. 171.

6. Lungentumor.

In der Anamnese wurden uncharakteristische Magenbeschwerden angegeben, die an ein Magen-Carcinom denken ließen. Im übrigen Beschwerden von der Lunge her: Husten, Auswurf, der zum Teil blutig ist. Außerdem ist dem Patienten eine beträchtliche Gewichtsabnahme aufgefallen.

Die Blutsenkung betrug 60 mm pro Stunde. Das Blutbild zeigte eine mäßige Anämie mit hohem Färbe-Index.

Hämoglobin: 85 %; Erythrocyten 3 400 000; Färbeindex = 1,25. Der mittlere Durchmesser der Erythrocyten beträgt nach der Messung mit dem Erythrocytometer nach Bock 7,8 μ, ist also deutlich erhöht. Bock gibt als Höchstgrenze des Normalen 7,65 μ an. Das weiße Blutbild zeigt eine geringfügige Leukocytose mit 10 600 Leukocyten, bietet im übrigen nichts Auffallendes.

Die Untersuchung des Magensaftes ergab eine anacide Kurve.

Dauer der Sekretion: 60 Min.
der Entleerung: 60 Min.

Höchstwert der freien Salzsäure — 15 nach 50 Min.

Gesamtacidität: 25 nach 50 Min.

Nüchternwerte: 28 ccm Nüchternsaft; freie Salzsäure — 20, Gesamtacidität 10.

Die Röntgenuntersuchung klärte den Fall.

Befund: Am Magen kein Anhalt für einen Tumor.

Lunge: rechts ohne krankhaften Befund. Links ist die Lunge homogen getrübt. Es findet sich eine Linksverziehung der Trachea. Der linke Hauptbronchus ist eingeengt. Der sich von diesem abzweigende untere Bronchus zeigt dicht vor seiner weiteren Verzweigung ebenfalls eine Einengung durch Tumor.

Diagnose: Lungentumor.

Unsere Untersuchungen ergaben: Eine Anämie, die wieder charakterisiert war durch das stärkere Absinken der Hämoglobinwerte gegenüber den Erythrocytenzahlen. Das weiße Blutbild zeigte eine Hyperleukocytose. Für die Durchmesser der Erythrocyten ergab die Messung mit dem Bock'schen Erythrocytometer zunächst ein Gleichbleiben, dann ein geringes Ansteigen der Werte. Der Pijper'sche Apparat dagegen zeigte eine mäßige Verkleinerung des mittleren Durchmessers an.

Tabelle 6.

Blutbild vom Tier Nr. 87.

		am 8. 7. 38	12. 7. 38
Hämoglobin		80 %	66 %
Erythrocyten		5 000 000	4 900 000
Leukocyten		5 600	10 200
Durchmesser	nach Bock	7,0 µ	7,1 µ
	nach Pijper	mäßige Verkleinerung.	

Die direkte Ausmessung zeigte ein starkes Absinken des Erythrocytendurchmessers von 6,86 µ am 8. 7. 38 auf 6,39 µ am 15. 7. 38, dazu eine Price-Jones-Kurve, deren Gipfel wie auch die ganze Kurve eine außerordentlich starke Linksverschiebung aufwies. Hier zeigt es sich besonders deutlich, daß der mittlere Durchmesser nicht immer ein klares Bild über die Verhältnisse gibt, denn eine so starke Linksverschiebung der zweiten Kurve hätte man nach der Verkleinerung des mittleren Durchmessers um etwa 0,5 µ nicht erwarten können.

Hierzu Kurve 6.

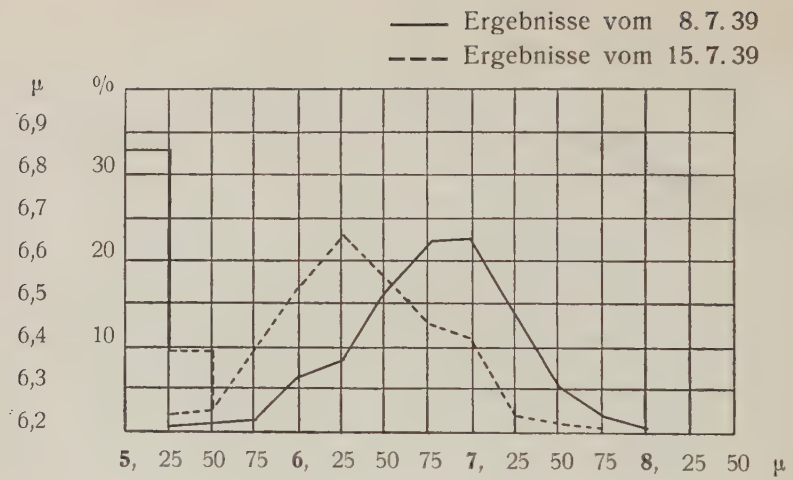

Kurve 6. Tier Nr. 87.

Diese beiden Fälle zeigen deutlich, daß die Vergrößerung des Erythrocytendurchmessers beim Versuchstier dann nicht auftritt, wenn nicht die Magenwand selbst carcinomatös entartet ist.

Besprechung der Ergebnisse.

Diese sechs in allen Einzelheiten behandelten Beispiele von insgesamt 13 untersuchten Fällen zeigen deutlich das, was wir auch bei den hier nicht näher besprochenen Versuchen mit großer Regelmäßigkeit feststellen:

Magensaft von nicht carcinomatösen Mägen verursacht keine Vergrößerung des Erythrocytendurchmessers beim Kaninchen nach intravenöser Injektion. Der Durchmesser blieb entweder gleich oder er zeigte eine mehr oder minder deutliche Verkleinerung.

Die eingangs erwähnten Ergebnisse der japanischen Forscher (Kozawa und Mitarbeiter): Zunahme von Hämoglobin und Erythrocyten nach parenteraler Zufuhr von Magensaft aus nicht carcinomatösen Mägen fanden wir nicht bestätigt. Häufig trat im Gegenteil eine Anämie auf, die allerdings keineswegs konstant war. Bei einigen Versuchen blieben die Hämoglobin- und Erythrocytenwerte praktisch

gleich, in einigen, allerdings seltenen Fällen, erfolgte eine Zunahme der Werte. Diese Ergebnisse zeichneten sich also durch eine mangelnde Konstanz aus, ebenso wie auch die Veränderungen am weißen Blutbild. Es erfolgte bei einem Teil der Fälle eine Zunahme, bei einem andern eine Abnahme und bei einem dritten überhaupt keine Veränderung.

Die Ursache der häufig auftretenden Anämien ist vorläufig noch unbekannt, ebenso der Grund für das Zustandekommen der Mikrocytose.

Besonders wichtig ist die Tatsache, daß der Magensaft von Lebercirrhosekranken mit einer deutlich nachweisbaren Vergrößerung des Erythrocytendurchmessers im eigenen Blut beim Versuchstier nicht eine Vergrößerung, sondern eine Verkleinerung des Durchmessers erzeugt.

Damit ist die Grundlage für die Carcinom-Diagnostik gegeben, denn die Möglichkeit der Abgrenzung der differential-diagnostisch in Frage kommenden Erkrankungen ist gesichert.

Zusammenfassung.

1. Die Einwirkung von Magensaft auf den Blutstatus von Kaninchen bei intravenöser Injektion wurde untersucht unter besonderer Berücksichtigung des Erythrocytendurchmessers. Der Durchmesser der Erythrocyten wurde durch Halometrie bestimmt unter regelmäßiger Kontrolle durch direktes Ausmessen.
2. Normaler Magensaft und Magensaft von Patienten mit Ulcus und Cholecystopathie macht keine Vergrößerung des Erythrocytendurchmessers, eher eine Verkleinerung.
3. Magensaft von Patienten mit einer Lebercirrhose oder mit einem Lungentumor erzeugt keine Vergrößerung des Erythrocytendurchmessers, selbst, wenn im eigenen Blut des Patienten die Vergrößerung nachweisbar ist. Häufig tritt hier beim Versuchstier sogar eine Mikrocytose auf.
4. Häufig, aber nicht immer, tritt beim Versuchstier eine Anämie auf. Die Befunde im weißen Blutbild des Tiers wechseln ohne jede Konstanz.

Alphabetisches Verzeichnis der Literatur.

1. Bock, H.E.: Klin. Wschr. 1933, I 405 und 1933, II 1141.
2. Bock, H.E. u. Grießbach: Klin. Wschr. 1933 I 782.
3. Bock, H.E.: Münch. med. Wschr. 1934 II 1646 und 1686.
4. Bock, H.E.: Kln. Wschr. 1934 I 335.
5. Bock, H.E. u. Jombres, P.: Klin. Wschr. 1939 I 844—849.
6. Freerksen, E.: Z. Anat. 107, 503—507 (1937).
7. Kozawa, S.: Fol. haematol. 57, 251 (1937).
8. Lepel, G.: Dt. Arch. klin. Med. 180, 341 (1937).
9. Pijper, A.: Med. J. South-Africa 1918 (August) und 1919 (Juni-Juli).
10. Pijper, A.: Klin. Wschr. 1934 I 62.
11. Price-Jones, Brit. med. J. 1910.

9. und 11. zitiert nach Lepel, G.: Dt. Arch. klin. Med. 180, 341 (1937).

Lebenslauf.

Am 10. November 1914 wurde ich als Sohn des Bauern Friedrich Kriege in Lienen in Westfalen geboren. Ich wuchs auf dem elterlichen Hofe auf und besuchte dann fünf Jahre lang die Grundschule in Lienen-Holperdorp. Von Ostern 1926 bis Ostern 1930 besuchte ich die Privatschule in Lienen. Hier gelangte ich bis zur Obertertia und bestand Ostern 1930 die Aufnahmeprüfung für Untersekunda am Staatlichen Reform-Realgymnasium zu Osnabrück. An dieser Anstalt blieb ich die nächsten Jahre und bestand hier am 7. März 1934 die Reifeprüfung. Im Anschluß daran war ich ein halbes Jahr im damaligen Freiwilligen Arbeitsdienst in Bersenbrück bis zum Oktober 1934. Im Winter-Semester 1934/35 begann ich dann mein medizinisches Studium an der Universität zu Münster i. Westfalen. Ich blieb hier fünf Semester lang und legte am 17. Februar 1937 meine ärztliche Vorprüfung ab. Dann studierte ich das Sommer-Semester 1937 in Göttingen, es folgte ein Wintersemester in Hamburg, und dann kam ich wieder nach Göttingen zurück, um hier bis zum Staatsexamen mein Studium fortzusetzen. Nebenher habe ich mich an der Arbeit der Studentenschaft beteiligt, so unter anderem an einem Einsatz teilgenommen, an einer Untersuchung des Notstandsgebietes Teufelsmoor bei Bremen, die wir im Auftrage der Regierung Hannover durchführten, und die wir dann auch im Reichs-Berufs-Wettkampf auswerteten.

Im Juli 1939 begann ich mit der Ablegung des Medizinischen Staatsexamens an der Universität Göttingen. Nachdem ich die Hälfte erledigt hatte, wurde ich am 30. August 1939 zur Wehrmacht einberufen. Nach Abschluß der militärischen Ausbildung wurde ich am 5. Dezember 1939 zum Unterarzt befördert. In einem vierwöchigen Studienurlaub habe ich jetzt die Dissertation ausgearbeitet und das Rigorosum bestanden. Die praktischen Vorarbeiten und Versuche für die Dissertation hatte ich schon früher, in der Zeit vom Juli 1938 bis März 1939 durchgeführt.

Danken möchte ich zum Schluß an dieser Stelle Herrn Dr. Wolf. Er gab die Anregung zu der Arbeit. Er war mir ein immer hilfsbereiter Berater, wenn Schwierigkeiten auftraten. Und nicht zuletzt: er wußte auch die langwierigsten Untersuchungen mit lebendigem Leben zu füllen.